



Paciente: Britain Border Fabrizio
RG: RG/GOA/22/01665

Espécie: Canino

Raça: Border Collie

Sexo: M

Nascimento: 19/10/2022

Micro Chip: 963003000973082

Proprietário: Clara Guarda de Queiroz

Data da realização: 28 / 10 / 2024.

Relatório do estudo radiológico:

Região solicitada – cotovelo direito.

Comentários:

Côndilos do osso úmero apresentando imagens e anatomia dentro da normalidade radiográfica.

Côndilos do osso rádio apresentando imagens e anatomia dentro da normalidade radiográfica.

Olecrano da ulna apresentando imagens e anatomia dentro da normalidade radiográfica.

Processos coronóides da ulna com margem lisa e uniforme.

Espaço articular úmero-radio-ulnar com espessura e radiolucência normais.

Processo ancôneo com margem lisa e uniforme.

Trabeculação metafisária distal de úmero e proximal de rádio com padrão preservado.

Impressão diagnóstica:

1 – Dentro da normalidade radiográfica.

Região solicitada – cotovelo esquerdo.

Comentários:

Côndilos do osso úmero apresentando imagens e anatomia dentro da normalidade radiográfica.

Côndilos do osso rádio apresentando imagens e anatomia dentro da normalidade radiográfica.

Olecrano da ulna apresentando imagens e anatomia dentro da normalidade radiográfica.

Processos coronóides da ulna com margem lisa e uniforme.

Espaço articular úmero-radio-ulnar com espessura e radiolucência normais.

Processo ancôneo com margem lisa e uniforme.

Trabeculação metafisária distal de úmero e proximal de rádio com padrão preservado.

Impressão diagnóstica:

1 – Dentro da normalidade radiográfica.

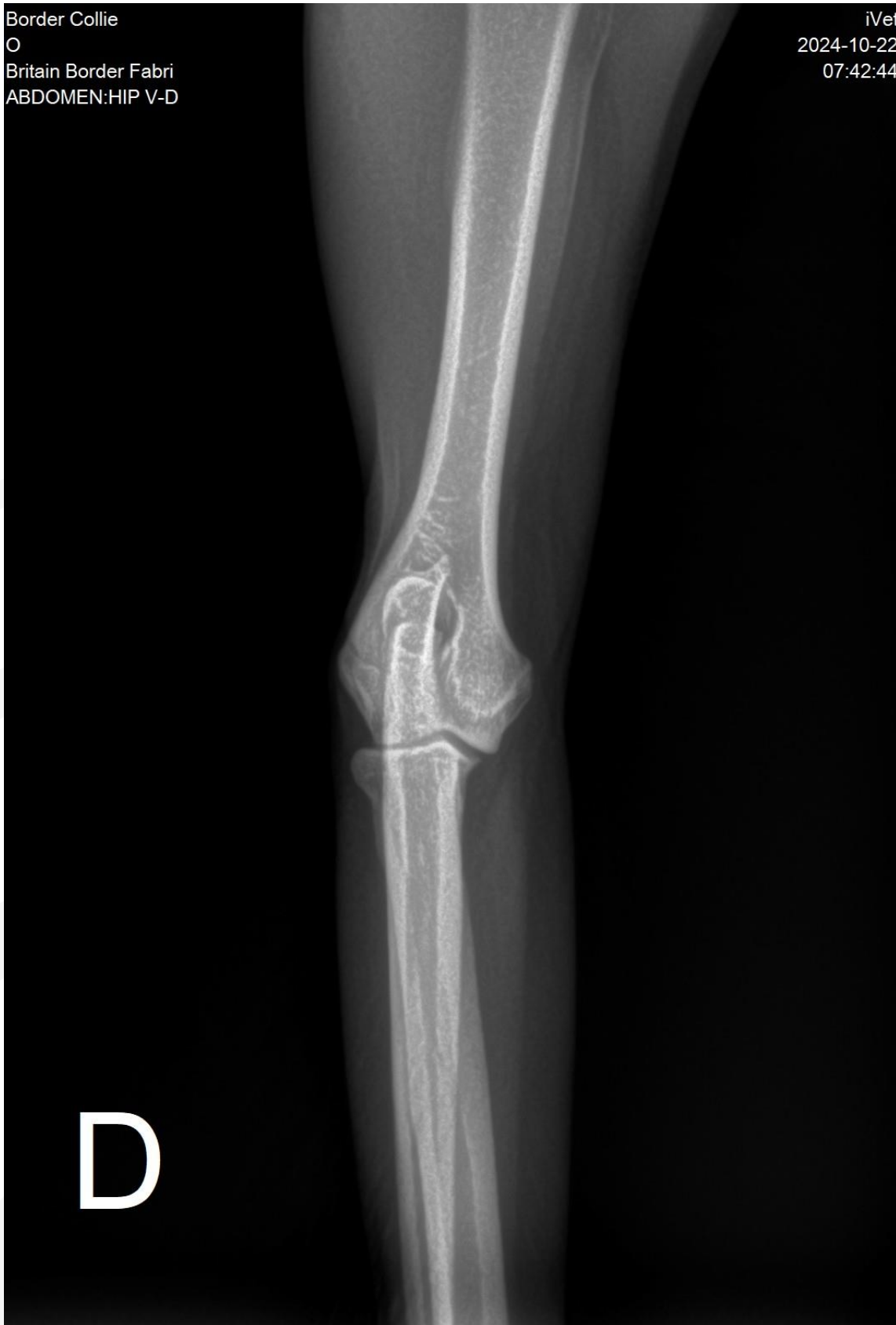Dr. Paulo Paro CRMV 6955 - MG
Médico Veterinário – Radiologista

NOTA IMPORTANTE - O relatório radiológico é resultado da impressão dos achados do exame realizado, não sendo uma conclusão absoluta. A interpretação pode variar com novas informações sobre o estado do paciente, com a evolução deste ou com o aprofundamento da investigação diagnóstica.



Border Collie
O
Britain Border Fabri
ABDOMEN:HIP V-D

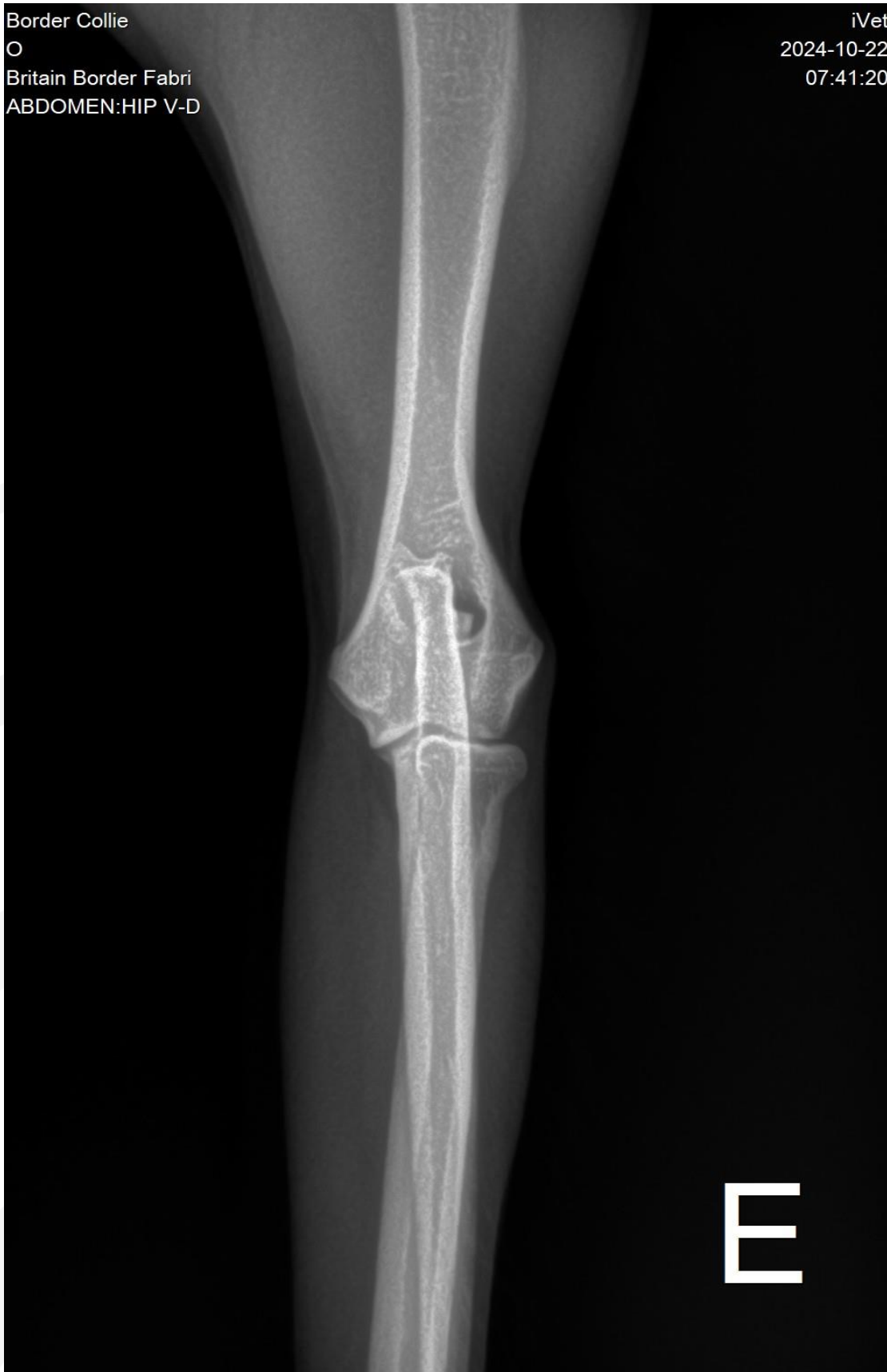iVet
2024-10-22
07:42:44





Border Collie
O
Britain Border Fabri
ABDOMEN:HIP V-D

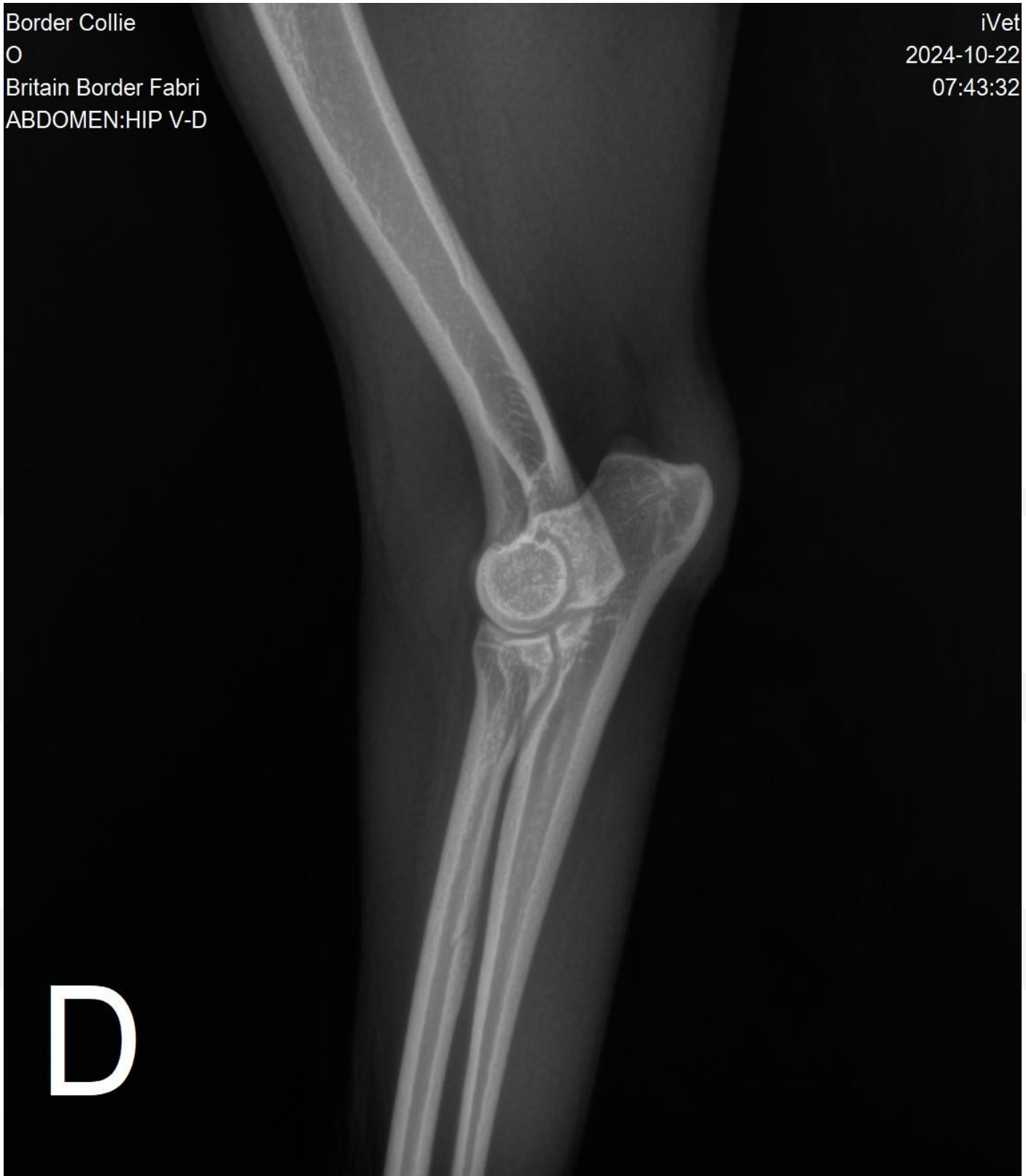
iVet
2024-10-22
07:41:20





Border Collie
O
Britain Border Fabri
ABDOMEN:HIP V-D

iVet
2024-10-22
07:43:32

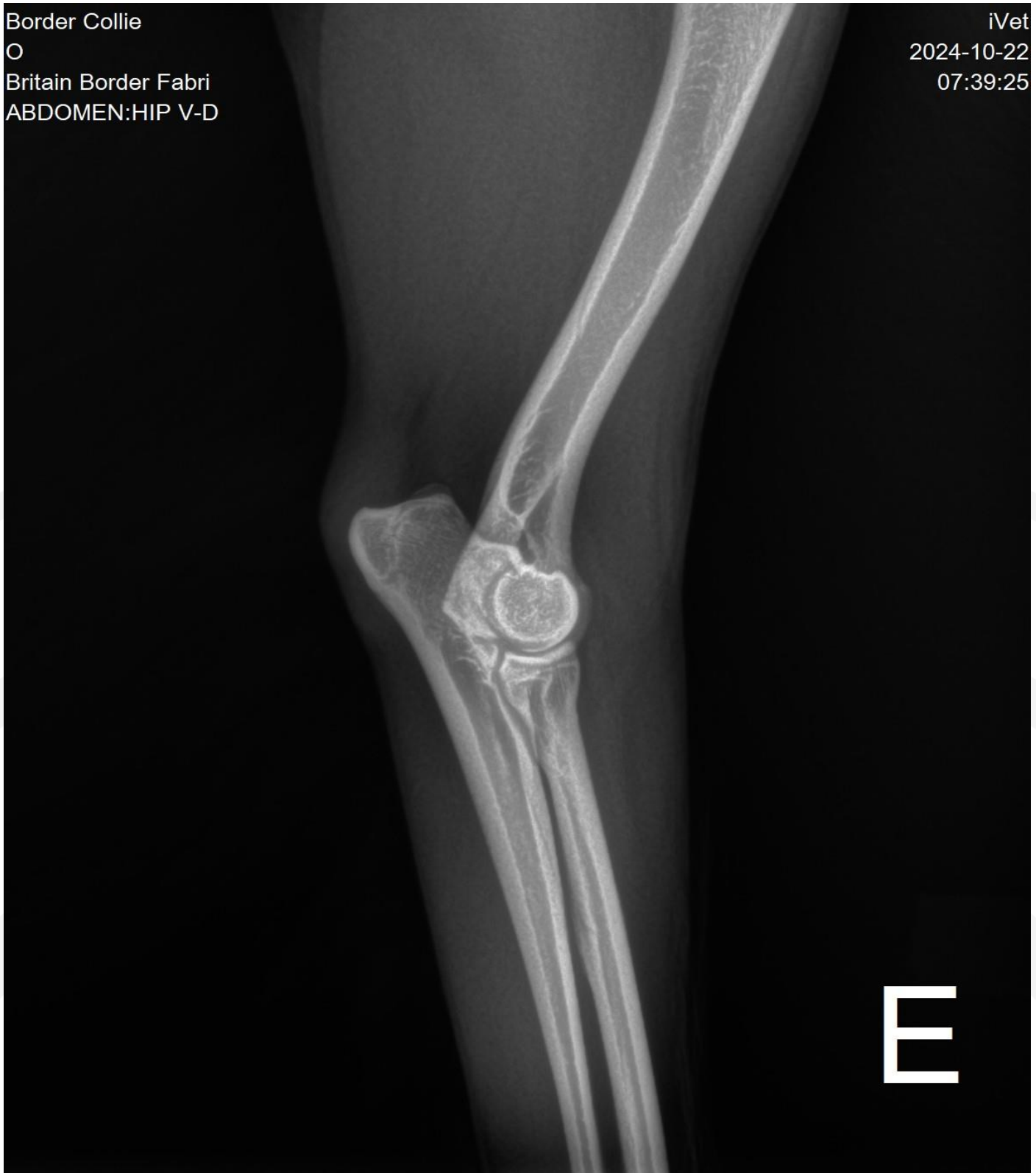


D



Border Collie
O
Britain Border Fabri
ABDOMEN:HIP V-D

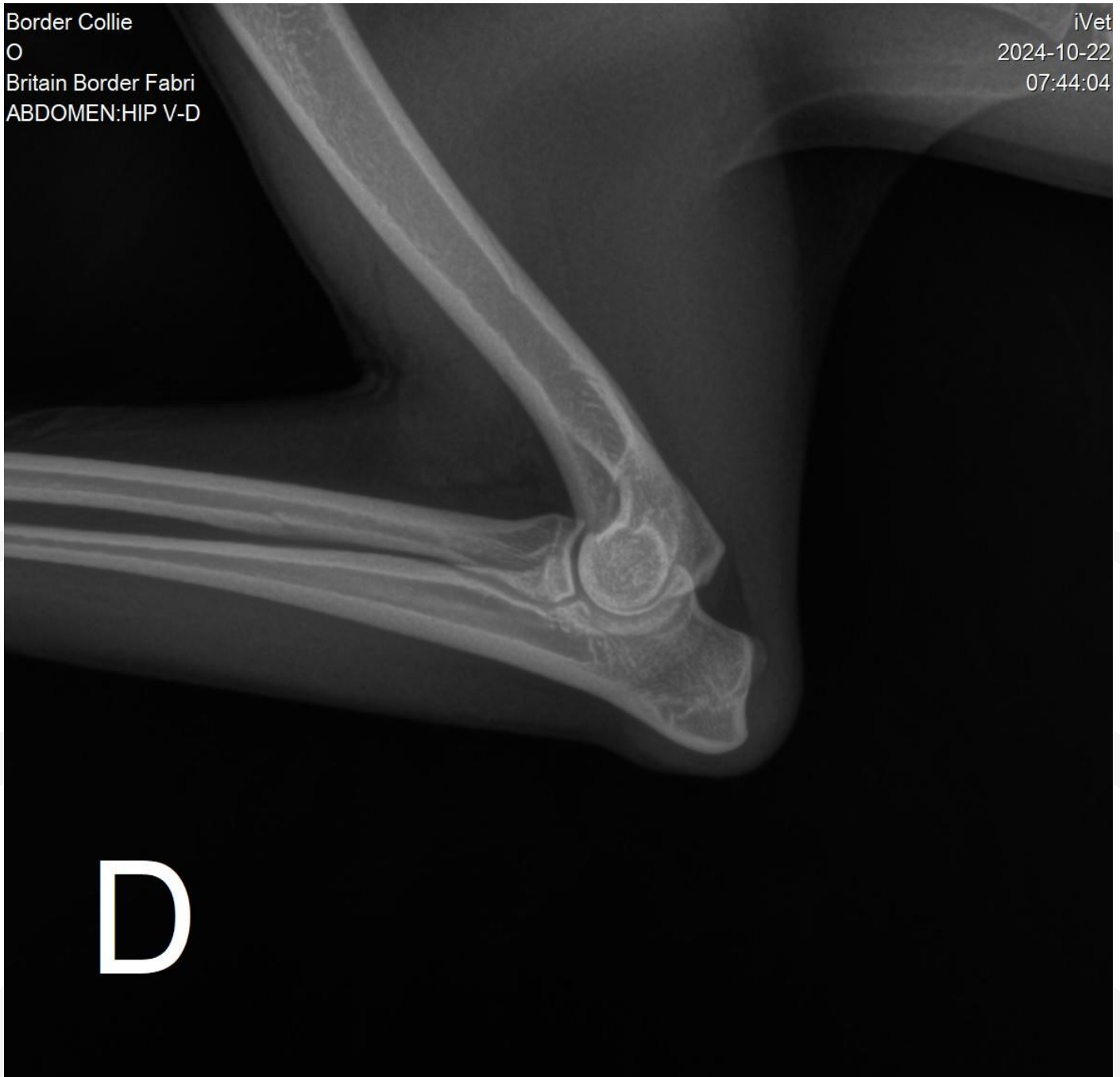
iVet
2024-10-22
07:39:25





Border Collie
O
Britain Border Fabri
ABDOMEN:HIP V-D

iVet
2024-10-22
07:44:04



D



Border Collie
O
Britain Border Fabri
ABDOMEN:HIP V-D

iVet
2024-10-22
07:40:03

