



**Paciente: BRITAIN BORDER SHINE**

**Espécie: Canino Nascimento: 28/09/2022**

**Raça: Border Collie**

**Sexo: Fêmea**

**Micro Chip - 963003000972857**

**RG/GOA/22/01673**

**Proprietário: Clara Guarda de Queiroz**

**Data da realização: 19 / 05 / 2025.**

## Relatório do estudo radiológico:

### Região solicitada – cotovelo direito.

Côndilos do osso úmero apresentando imagens e anatomia dentro da normalidade radiográfica.

Côndilos do osso rádio apresentando imagens e anatomia dentro da normalidade radiográfica.

Olecrano da ulna apresentando imagens e anatomia dentro da normalidade radiográfica.

Processos coronóides da ulna com margem lisa e uniforme.

Espaço articular úmero-radio-ulnar com espessura e radiolucência normais.

Processo ancôneo com margem lisa e uniforme.

### Região solicitada – cotovelo esquerdo.

Trabeculação metafisária distal de úmero e proximal de rádio com padrão preservado.

Côndilos do osso úmero apresentando imagens e anatomia dentro da normalidade radiográfica.

Côndilos do osso rádio apresentando imagens e anatomia dentro da normalidade radiográfica.

Olecrano da ulna apresentando imagens e anatomia dentro da normalidade radiográfica.

Processos coronóides da ulna com margem lisa e uniforme.

Espaço articular úmero-radio-ulnar com espessura e radiolucência normais.

Processo ancôneo com margem lisa e uniforme.

Trabeculação metafisária distal de úmero e proximal de rádio com padrão preservado.

### Comentários:

**1 – Articulação úmero-radio-ulnar direita preservada.**

**2 – Articulação úmero-radio-ulnar esquerda preservada.**

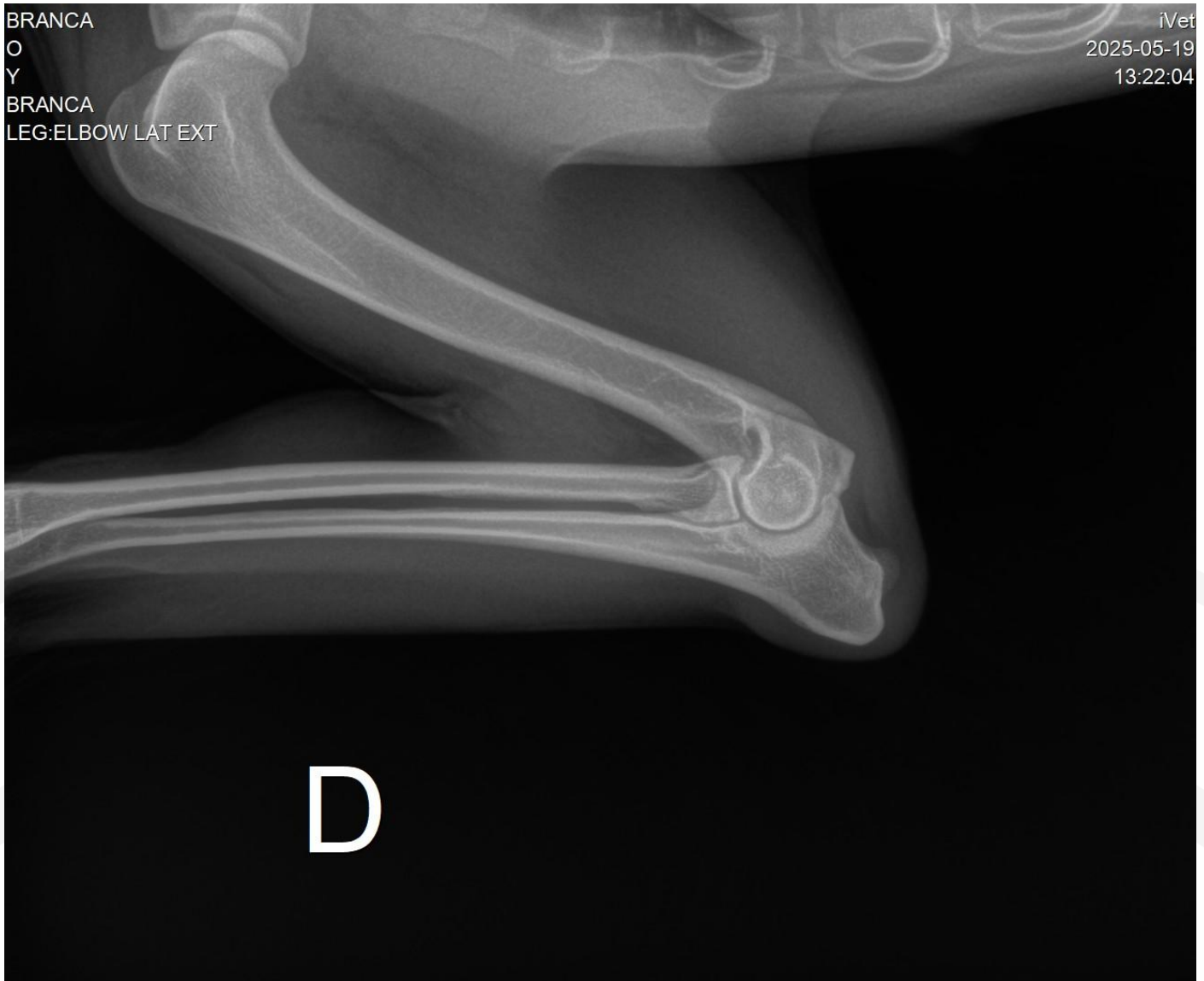
**Dr. Paulo Paro CRMV 6955 - MG**  
**Médico Veterinário – Radiologista**

**NOTA IMPORTANTE - O relatório radiológico é resultado da impressão dos achados do exame realizado, não sendo uma conclusão absoluta. A interpretação pode variar com novas informações sobre o estado do paciente, com a evolução deste ou com o aprofundamento da investigação diagnóstica.**



BRANCA  
O  
Y  
BRANCA  
LEG:ELBOW LAT EXT

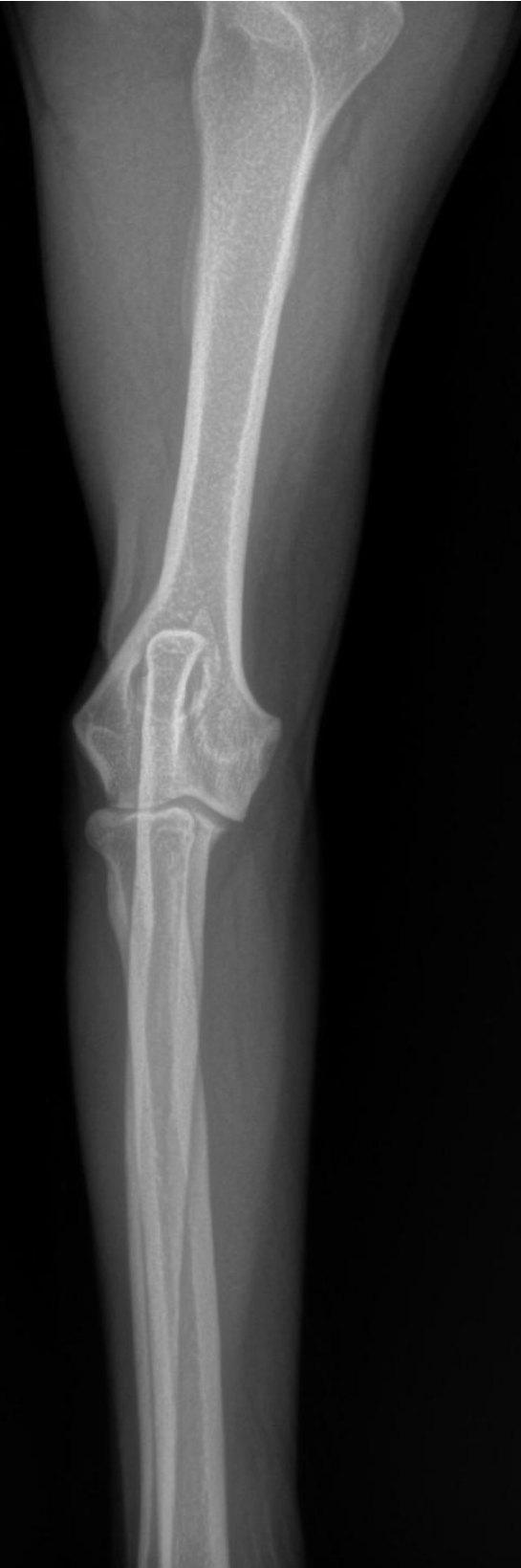iVet  
2025-05-19  
13:22:04





BRANCA  
O  
Y  
BRANCA  
LEG:ELBOW LAT EXT

iVet  
2025-05-19  
13:22:50



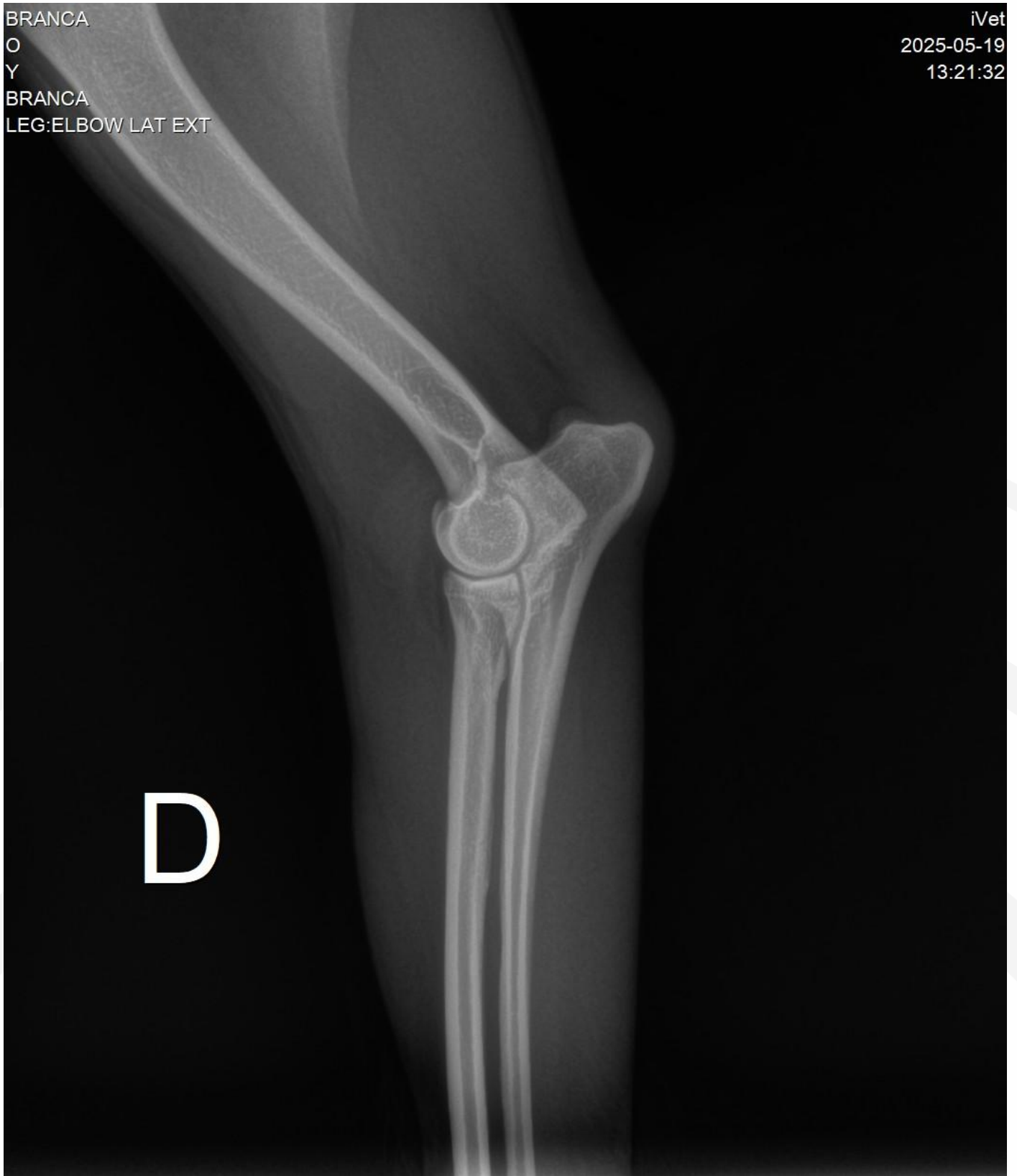
D



BRANCA  
O  
Y  
BRANCA  
LEG:ELBOW LAT EXT

iVet  
2025-05-19  
13:21:32

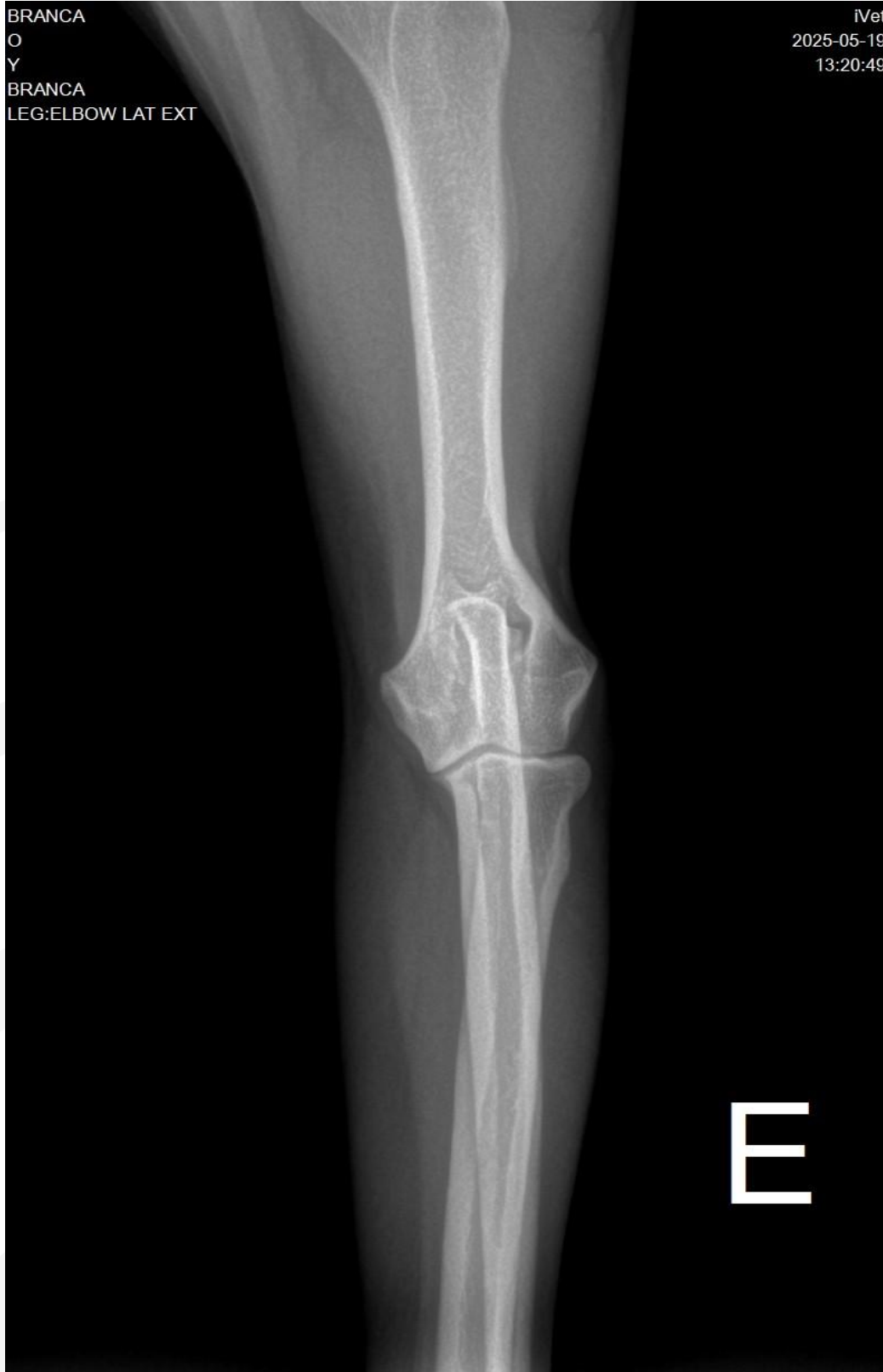D





BRANCA  
O  
Y  
BRANCA  
LEG:ELBOW LAT EXT

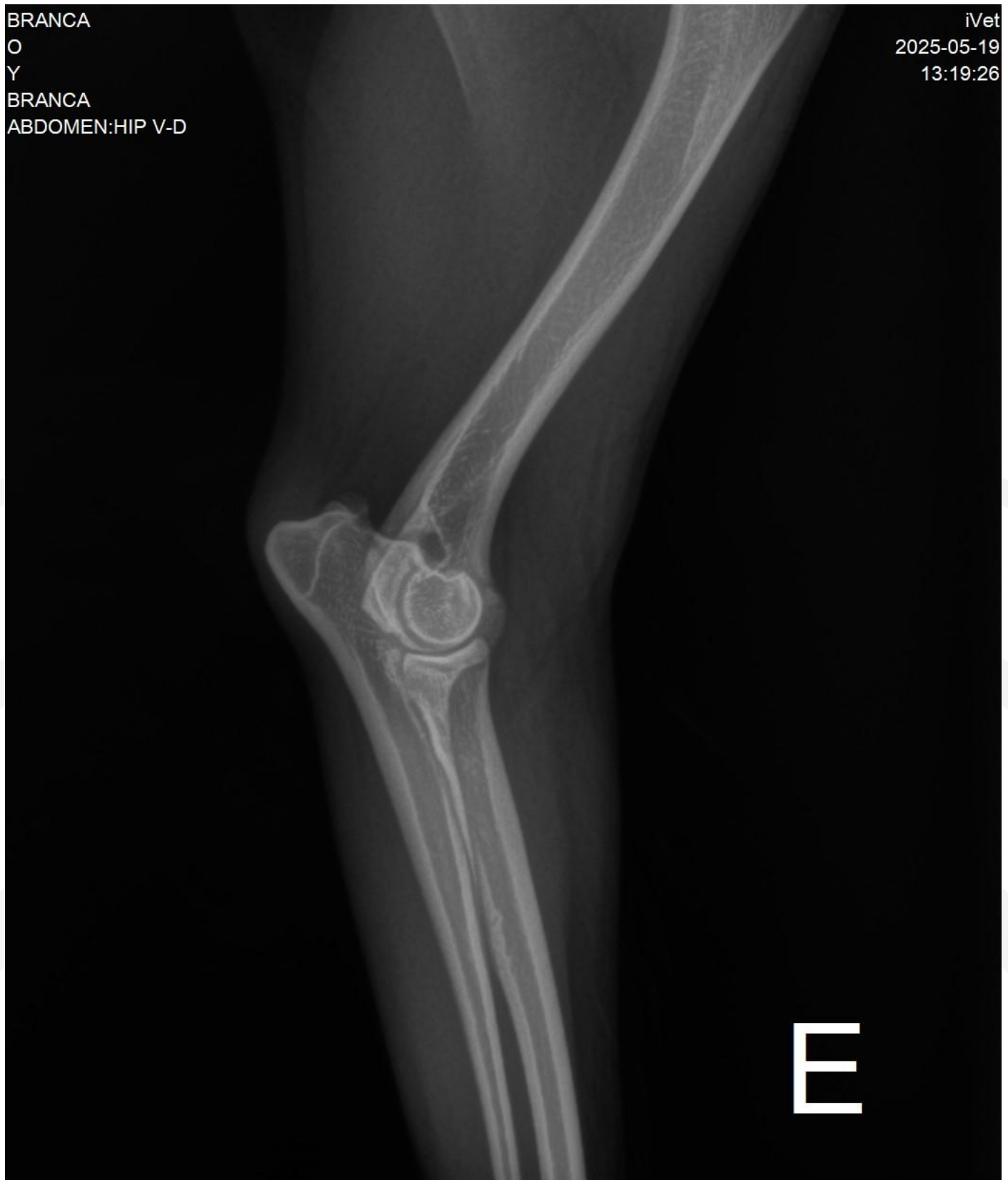
iVet  
2025-05-19  
13:20:49





BRANCA  
O  
Y  
BRANCA  
ABDOMEN:HIP V-D

iVet  
2025-05-19  
13:19:26





BRANCA  
O  
Y  
BRANCA  
LEG:ELBOW LAT EXT

iVet  
2025-05-19  
13:19:56

