



Nome: Hilaris Agri Amy

Espécie: Canino Nascimento: 04/11/2023

Raça: Border Collie

Sexo: Fêmea

Micro Chip – 963003001939258

RG/MGD23/01242

Proprietário: Clara Guarda de Queiroz

Data da realização: 27 / 10 / 2025.

Relatório do estudo radiológico:

Região solicitada: pelve.

Acetábulos apresentando osso subcondral regular e com opacidade habitual.

Espaços articulares simétricos e congruentes.

Cabeças femorais apresentando esfericidade preservada.

Colos femorais apresentando silhueta distinta de sem sinais de espessamento.

Junções sacroilíacas simétricas e com lucência habitual.

Ângulo de Norberg estimado em 106º para a direita e 105º para a esquerda.

Obs – relatório elaborado utilizando as normas do Colégio Brasileiro de Radiologia Veterinária (CBRV) para avaliação da Displasia Coxofemoral em cães.

Impressão diagnóstica:

1 – Articulações coxofemorais normais (H.D.-).

Região solicitada – cotovelo esquerdo.

Côndilos do osso úmero apresentando imagens e anatomia dentro da normalidade radiográfica.

Côndilos do osso rádio apresentando imagens e anatomia dentro da normalidade radiográfica.

Olecrano da ulna apresentando imagens e anatomia dentro da normalidade radiográfica.

Processos coronoides da ulna com margem lisa e uniforme.

Espaço articular úmero-radio-ulnar com espessura e radiolucência normais.

Processo ancôneo com margem lisa e uniforme.

Trabeculação metafisária distal de úmero e proximal de rádio com padrão preservado.

Impressão diagnóstica:

1 – Dentro da normalidade radiográfica.



Região solicitada – cotovelo direito.

Côndilos do osso úmero apresentando imagens e anatomia dentro da normalidade radiográfica.

Côndilos do osso rádio apresentando imagens e anatomia dentro da normalidade radiográfica.

Olecrano da ulna apresentando imagens e anatomia dentro da normalidade radiográfica.

Processos coronoides da ulna com margem lisa e uniforme.

Espaço articular úmero-radio-ulnar com espessura e radiolucência normais.

Processo ancôneo com margem lisa e uniforme.

Trabeculação metafisária distal de úmero e proximal de rádio com padrão preservado.

Impressão diagnóstica:

1 – Dentro da normalidade radiográfica.

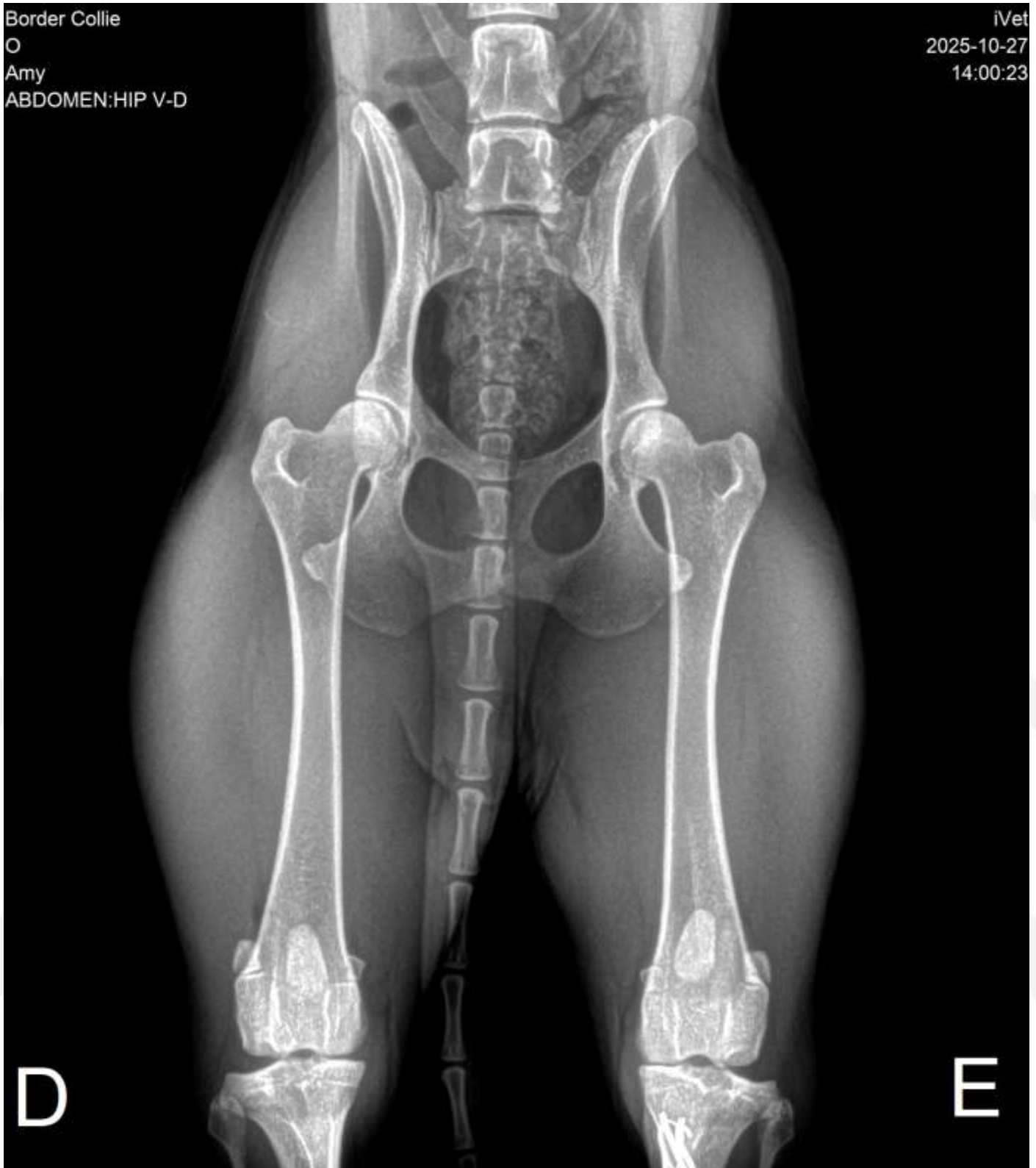
*Dr. Paulo Paro CRMV 6955 - MG
Médico Veterinário – Radiologista*

NOTA IMPORTANTE - O relatório radiológico é resultado da impressão dos achados do exame realizado, não sendo uma conclusão absoluta. A interpretação pode variar com novas informações sobre o estado do paciente, com a evolução deste ou com o aprofundamento da investigação diagnóstica.



Border Collie
O
Amy
ABDOMEN:HIP V-D

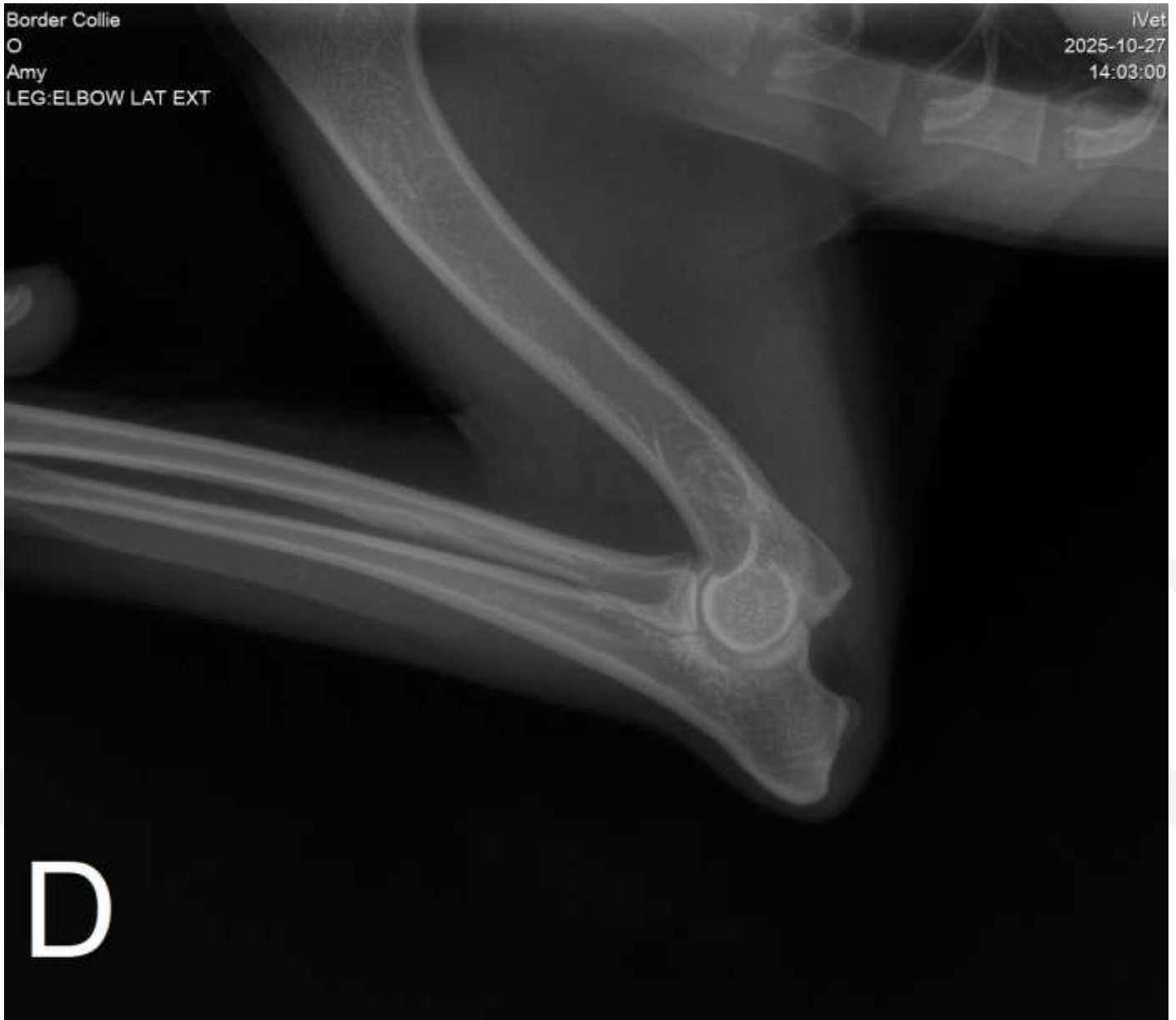iVet
2025-10-27
14:00:23

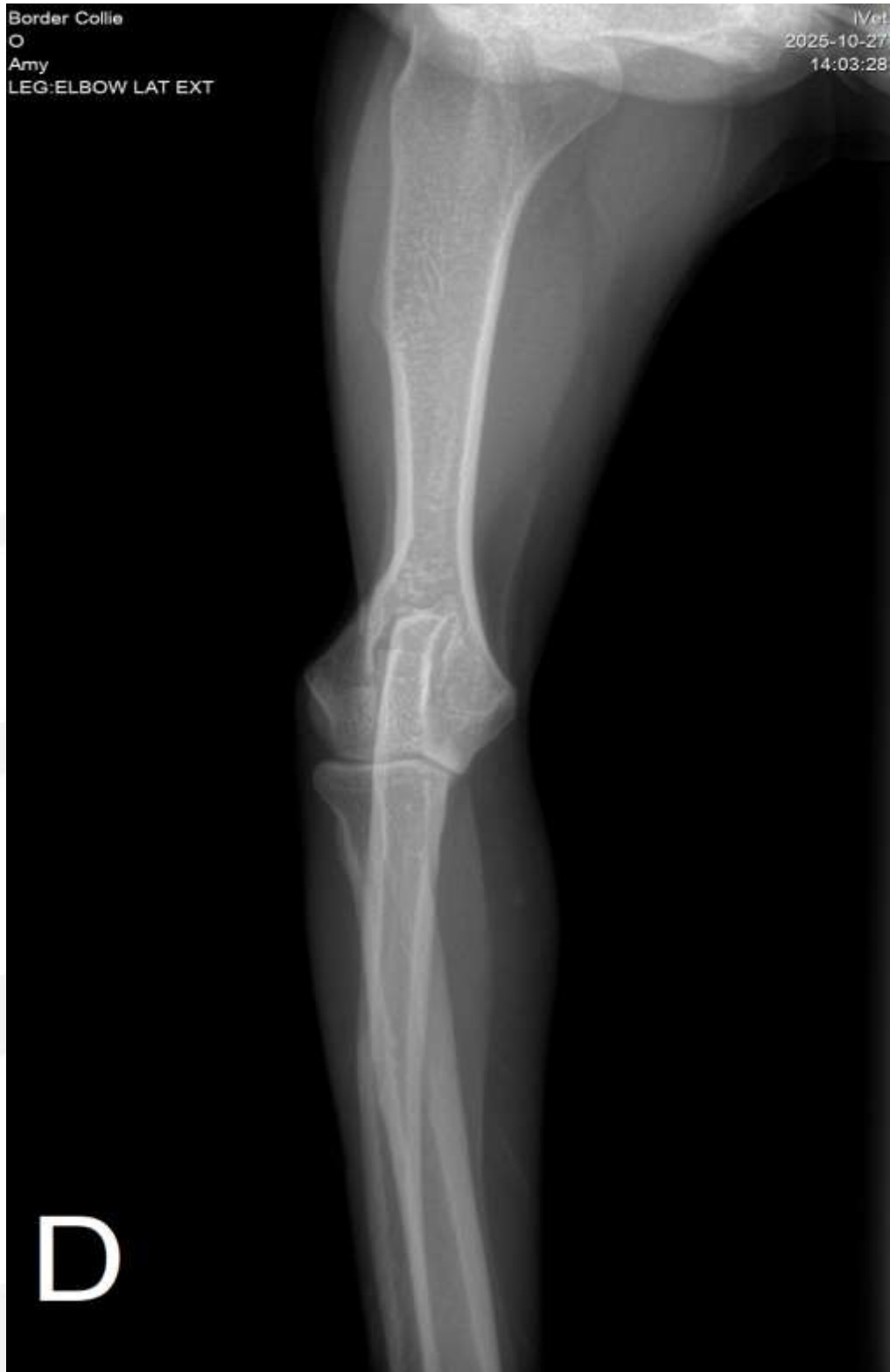



Border Collie
O
Amy
LEG:ELBOW LAT EXT

iVet
2025-10-27
14:03:00







Border Collie
O
Amy
LEG:ELBOW LAT EXT

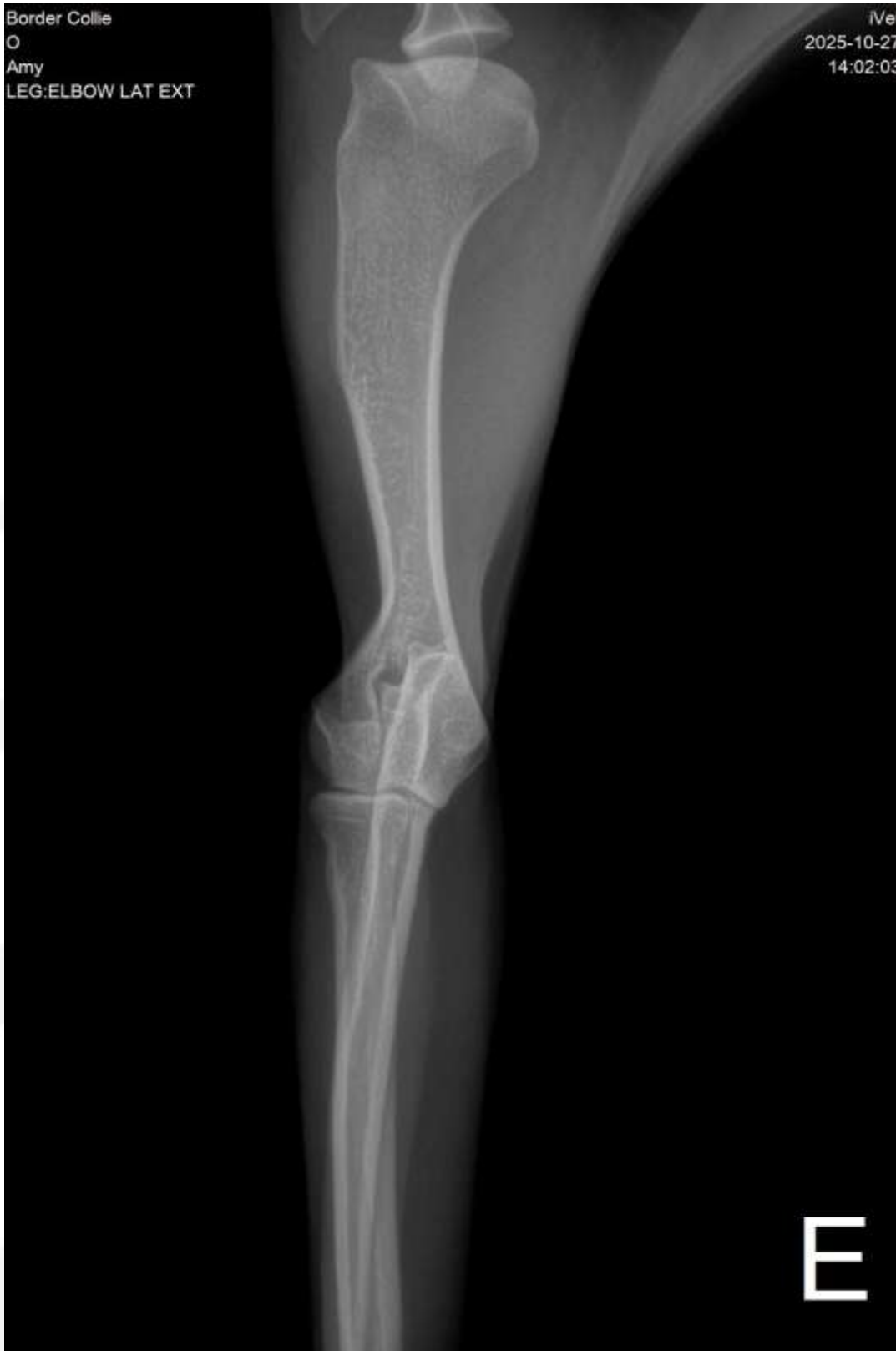iVet
2025-10-27
14:02:33

D



Border Collie
O
Amy
LEG:ELBOW LAT EXT

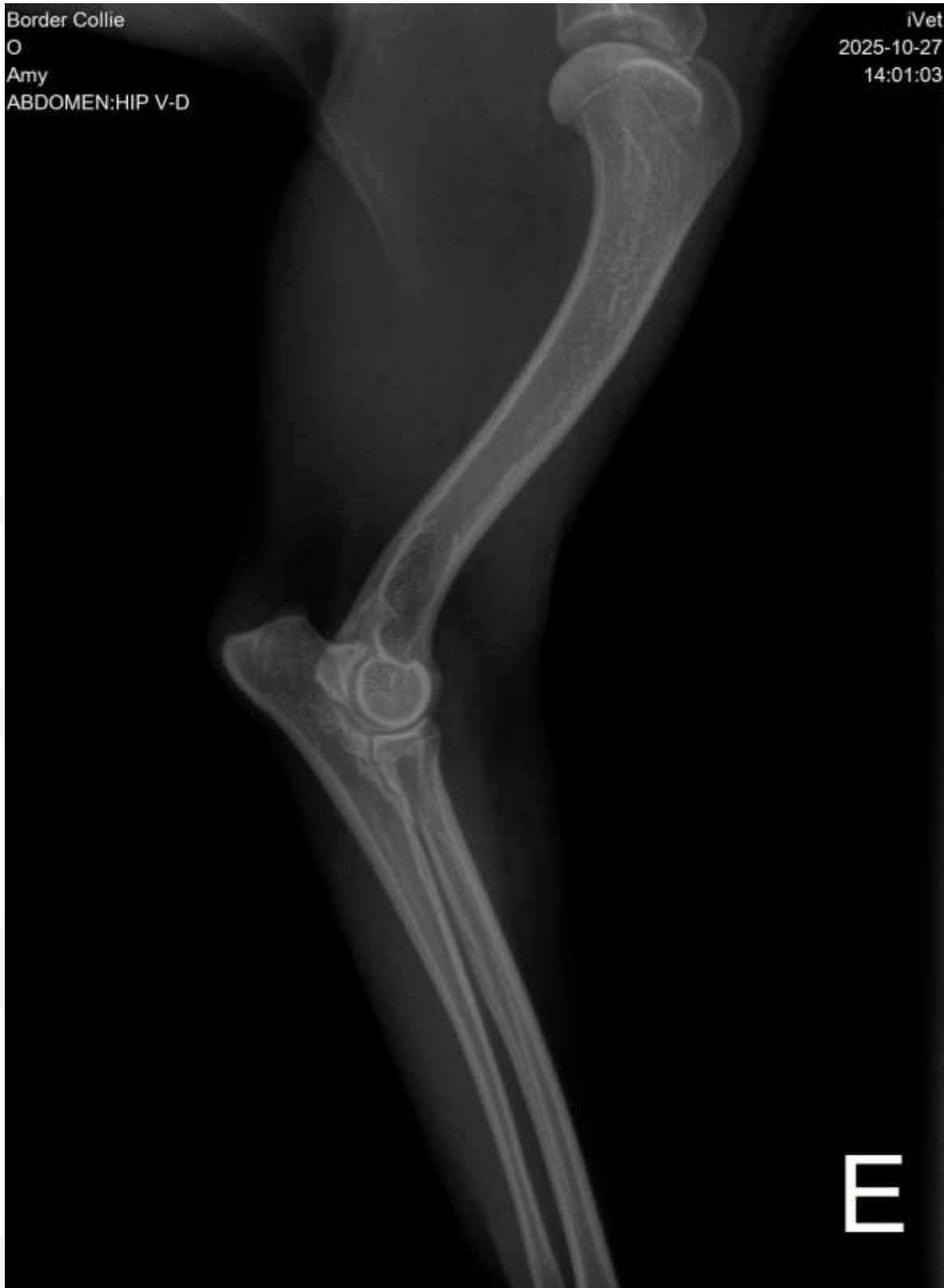iVet
2025-10-27
14:02:03





Border Collie
O
Amy
ABDOMEN:HIP V-D

iVet
2025-10-27
14:01:03





Border Collie
O
Amy
LEG:ELBOW LAT EXT

iVet
2025-10-27
14:01:25

